Clínica Universitária de Radiologia
ADI Associação para o Desenvolvimento da Imagiologia nos CHUC

Reunião Temática

Como e Porquê da Ecografia Ginecológica - Papel do Radiologista

Serviço de Imagem Médica
Centro Hospitalar e Universitário de Coimbra
Direcção: Prof. Doutor Filipe Caseiro-Alves

Marta Barros
Interna 2ºano de Radiologia do CHUC

Indicações

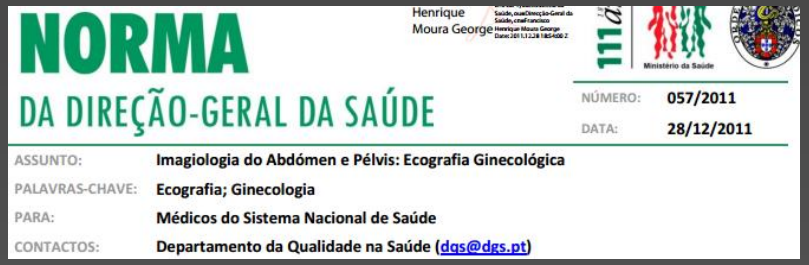

NORMA

DA DIREÇÃO-GERAL DA SAÚDE

Henrique Moura George

Ministério da Saúde

NÚMERO: 057/2011

DATA: 28/12/2011

ASSUNTO: Imagiologia do Abdómen e Pélvis: Ecografia Ginecológica

PALAVRAS-CHAVE: Ecografia; Ginecologia

PARA: Médicos do Sistema Nacional de Saúde

CONTACTOS: Departamento da Qualidade na Saúde (dgs@dgs.pt)

- Amenorreia, menorragias, metrorragias, menometrorragias e hemorragia pós-menopausa;
- Avaliação de anomalias congénitas;
- Exame ginecológico alterado ou limitado;
- Infeção pélvica;
- Avaliação e monitorização de infertilidade;
- Localização de dispositivo intra-uterino;

Informação importante antes do estudo ecográfico pélvico:

- Idade
- Fase do ciclo menstrual
- Sinais e sintomas de anormalidade pélvica (informação clínica)
- Status hormonal (ACO, THS, tratamento de fertilidade)
- História pessoal ou familiar de neoplasia pélvica
- História de cirurgia pélvica prévia
- Resultados de exames prévios.

Ecografia Ginecológica

- A cavidade pélvica pode ser avaliada ecograficamente essencialmente por duas vias de abordagem:
  - **Via transabdominal**
  - **Via transvaginal**
- A realização de ecografia ginecológica por via **transrectal** ou pela via **transperineal** está indicada em mulheres em que não é possível utilizar a via transvaginal ou quando a ecografia tem por indicação a avaliação do pavimento pélvico.

Via transabdominal

- Sondas com frequências até 5 MHz;
- Bexiga cheia utilizada como janela acústica;
- Visão global da escavação pélvica.

Via transvaginal

- Sondas com frequências > 7,5 MHz
  - Sonda mais próxima dos órgãos pélvicos
  - maior resolução -> **melhor detalhe do útero e anexos**
  - Posição do útero "mais neutra"
  - Permite avaliar melhor o fundo de saco de Douglas (mais facilmente distingue massas de ansas intestinais)
- **Visão mais limitada** -> não permite o diagnóstico de lesões de localização mais alta na cavidade pélvica, uma vez que a resolução desta sonda permite, apenas, uma boa resolução até 6 a 8 cm de profundidade.
- Bexiga vazia

Via transabdominal

A ecografia transabdominal, de forma isolada, está indicada nas seguintes nas seguintes situações:

- Crianças;
- Mulheres com hímen íntegro;
- Atrofia vaginal acentuada;
- Formações pélvicas de grande volume.

Idealmente deveria realizar-se inicialmente a abordagem transabdominal -> visão global das estruturas pélvicas.

Útero

- **Período fértil:** fundo e corpo mais proeminentes que o cérvix.

- Nulíparas: 7 x 5 x 3 cm (L x T x AP)

- Multíparas: o útero pode atingir 10 cm de diâmetro longitudinal. Desde que o útero apresente ecogenecidade normal e as camadas mantidas, o <u>tamanho por si só não é indicador de anormalidade.</u>

Anatomia

- O colo do útero encontra-se fixo;
- A posição neutra do útero é avaliada com a bexiga em vacuidade (TA e TV);

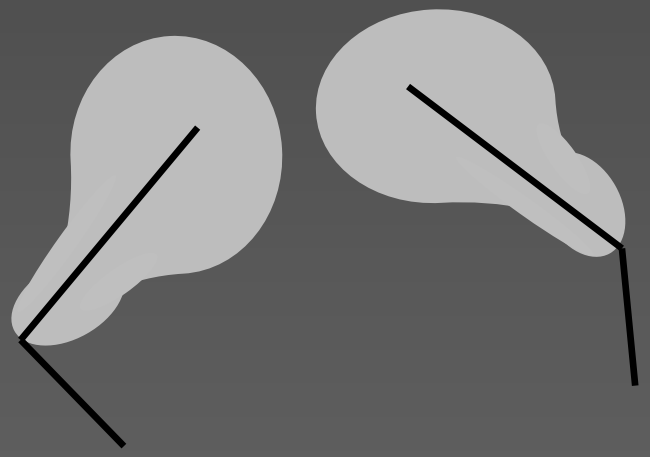

- O útero pode estar em <u>anteversão</u> ou <u>retroversão</u> -> orientação do eixo do útero em relação à vagina.

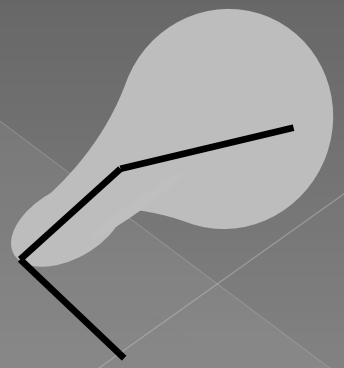

- O corpo do útero pode estar também em <u>anteflexão</u> ou <u>retroflexão</u> -> orientação do eixo do corpo uterino em relação ao colo do útero.

Útero – Pós menopausa

- Pós menopausa:
  - O útero atrofia progressivamente.
  - Espessura do endométrio < 5 mm.
  - Com THS, o útero e o endométrio não involuem e mantêm o aspecto do período fértil.
  - Se houver espessamento focal do endométrio ou espessamento difuso > 5 mm:
    - Carcinoma do endométrio
    - Pólipo
    - Hiperplasia do endométrio

Anomalias uterinas congénitas

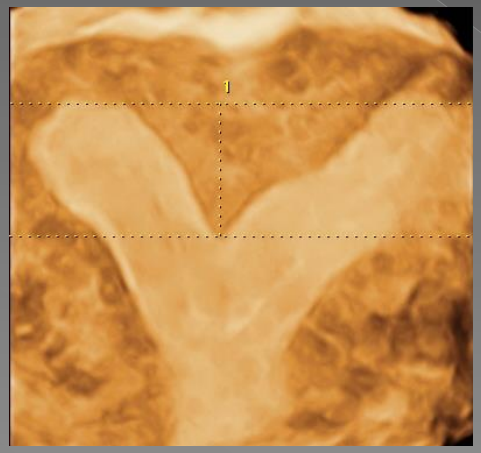

Anomalias uterinas congénitas

- Estima-se que cerca de 1% das mulheres tenham uma anomalia uterina congénita.
- Todas estão relacionadas com **anomalias dos ductos de muller** e frequentemente associadas a **anomalias renais ipsilaterais** (ptose ou agenesia).
- Avaliar rins em todos as pacientes com malformações uterinas
- Histerografia e RMN podem confirmar as anomalias uterinas.

Embriogénese

- As extremidades caudais dos dois canais de Muller fundem-se e vão formar:
  - Útero
  - Colo
  - 2/3 proximais da vagina

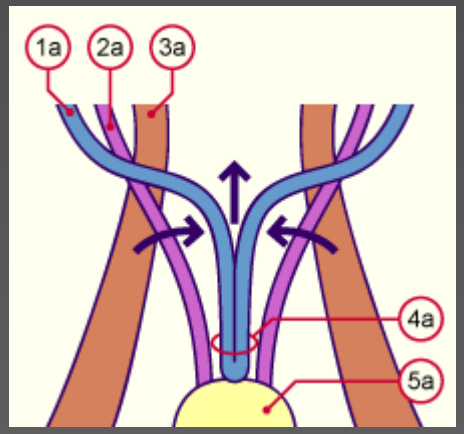

- As extremidades cefálicas não se fundem e dão origem:
  - Trompas uterinas

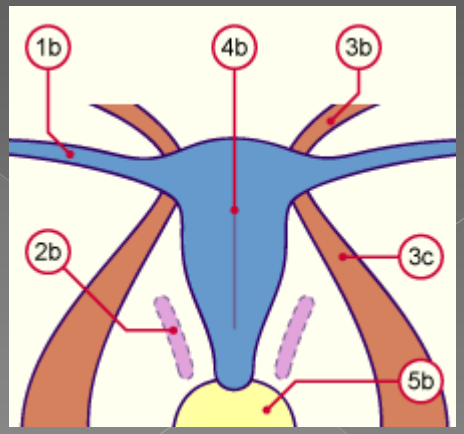

- A fusão ocorre em direção cefálica e o septo mediano formado pelas paredes internas dos ductos de Muller são reabsorvidas, resultando numa única cavidade uterina.

Anomalia dos ductos de Muller (ductos paramesonéfricos)

- Malformações uterinas podem dever-se:
  - **Ausência de desenvolvimento dos canais de Muller**
  - **Insuficiente fusão dos canais de Muller**
  - **Insuficiente reabsorção do septo mediano**

Ausência de desenvolvimento dos canais de Muller

- Bilateral: **agenesia uterina** (S. Mayer-Rokitansky-Kuster-Hauser)

- Unilateral: **uterus unicornis unicollis** (1 corno uterino e 1 colo)
  - Pode ser difícil de detectar na ecografia. Por norma o útero é de menores dimensões e está lateralizado.
  - Cerca de 40% -> Agenesia renal
  - A anomalia renal é sempre ipsilateral ao corno rudimentar/ausente.

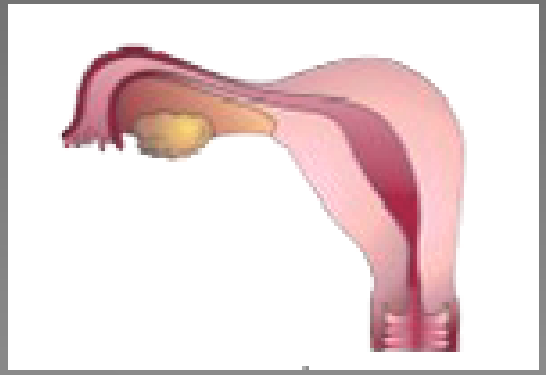

Insuficiente fusão dos canais de Muller

- Completa: **uterus didelphys**
  - 2 cavidades uterinas sem comunicação;
  - 2 colos
  - 2 vaginas

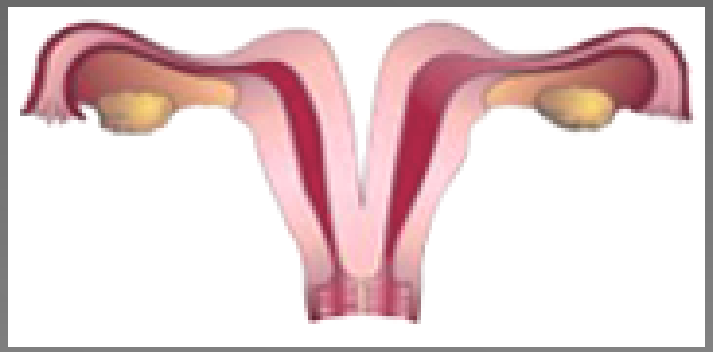

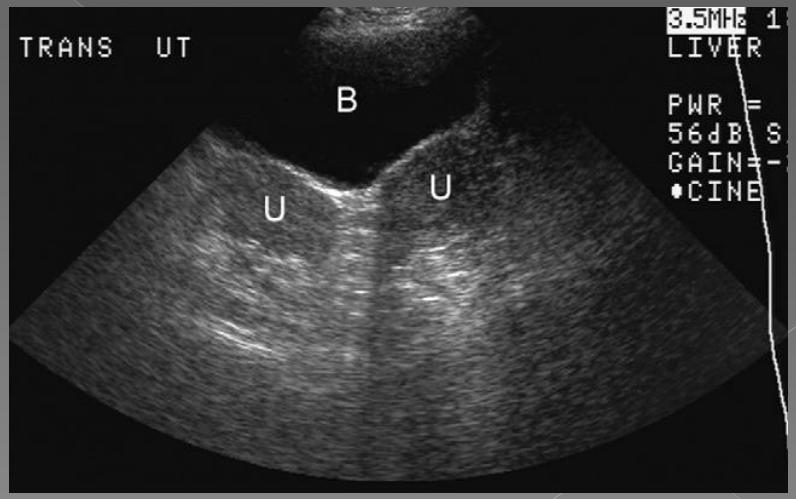

Insuficiente fusão dos canais de Muller

- Parcial
  - **Uterus bicornis bicollis** (1 vagina, 2 colos, 2 úteros)

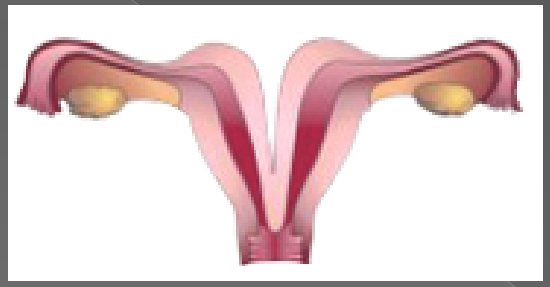

  - **Uterus bicornis unicollis** (1 vagina, 1 colo, 2 úteros)

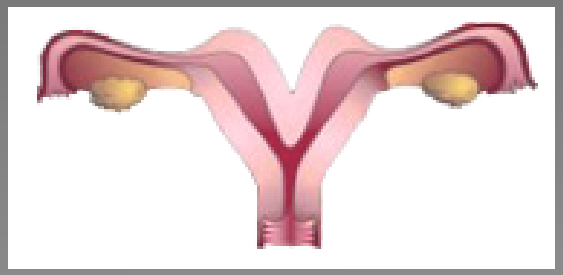

Insuficiente reabsorção do septo mediano

- **Útero arqueado**:
  - Indentação do miométrio no fundo uterino(<1cm) ;
  - Contorno do fundo normal

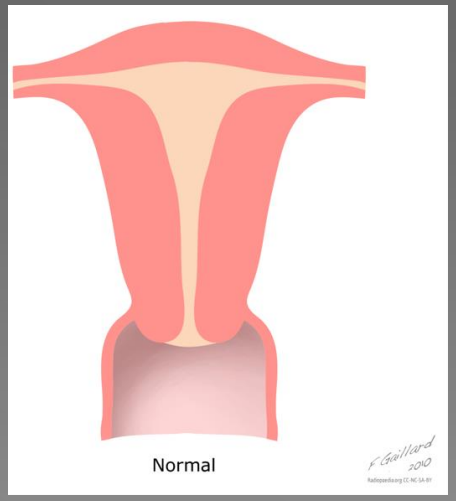

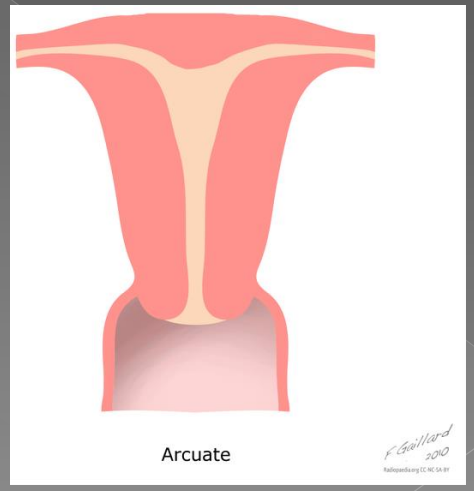

Insuficiente reabsorção do septo mediano

- **Útero septado**:
  - Duplicação completa da cavidade uterina, sem duplicação dos cornos uterinos
  - Contorno externo normal
  - Duas cavidades endometriais apenas separadas por um fino septo fibroso
  - Parcial: útero sub-septado

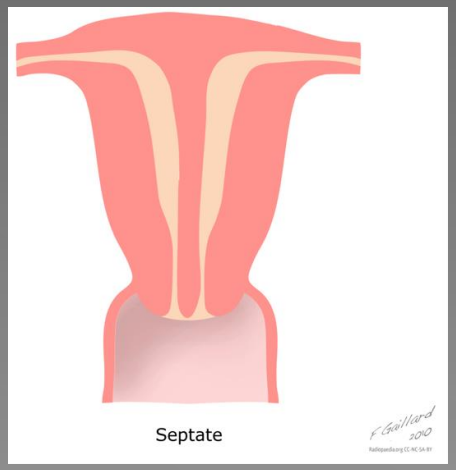

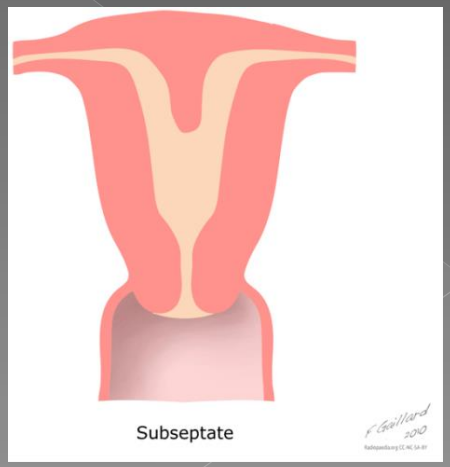

Útero bicórneo vs Útero septado

- Cavidades endometriais separadas
- Indentação no contorno externo do útero

- Duas cavidades endometriais apenas separadas por um fino septo fibroso
- Contorno externo normal

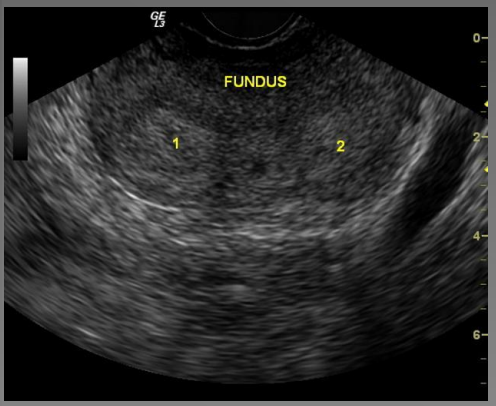

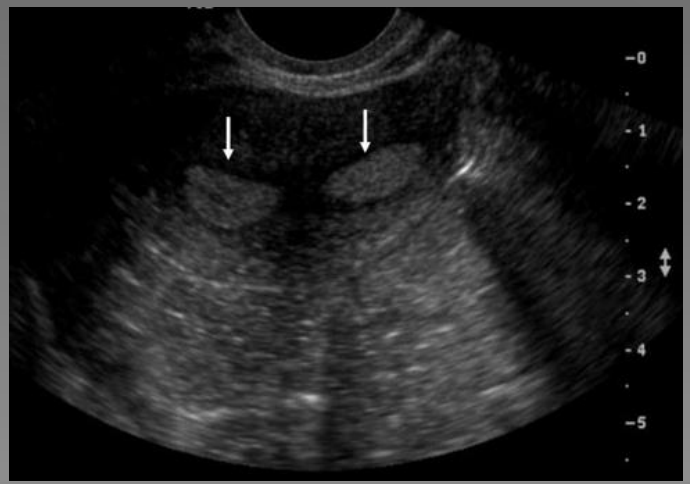

Endométrio

Endométrio

- Complexo endometrial: canal endometrial + 2 camadas de endométrio.
- O endométrio varia na sua ecogenecidade e espessura com o ciclo menstrual.

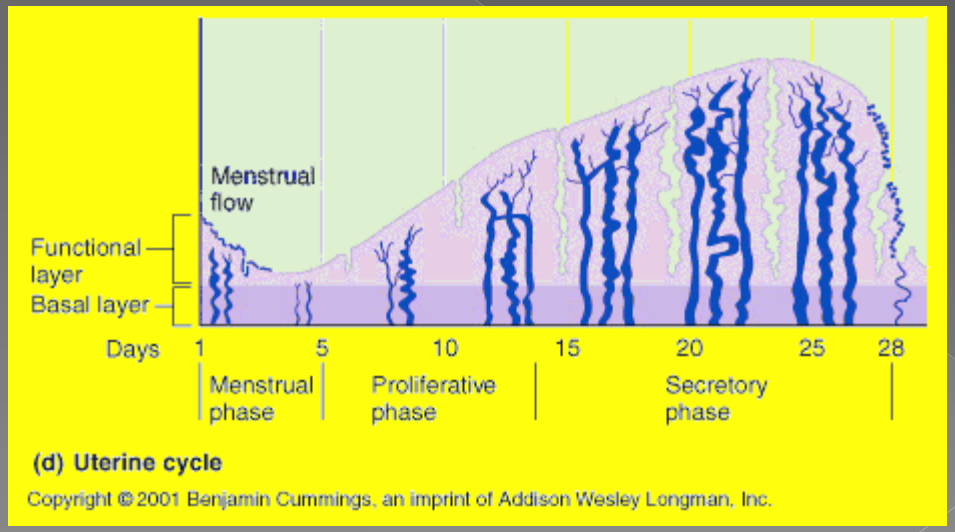

Endométrio

- Fim da menstruação: discreta linha ecogénica <u>2-3 mm</u>

Endométrio

- Fase proliferativa (até à ovulação): linha + espessa <u>até 8 mm</u>, uniforme e ecogénica.

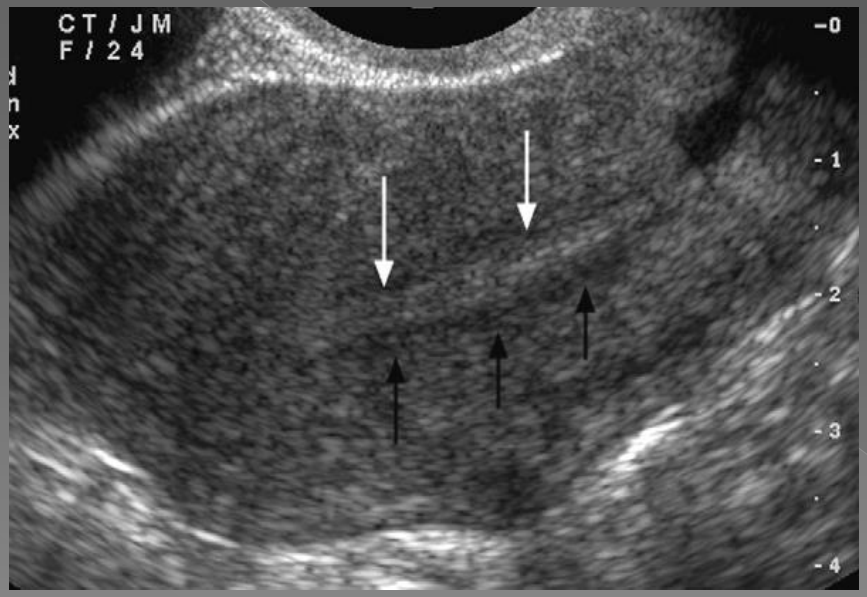

Endométrio

- Ovulação: aspecto trilamelar (três linhas hiperecogénicas rodeadas de duas camadas hipoecogénicas)

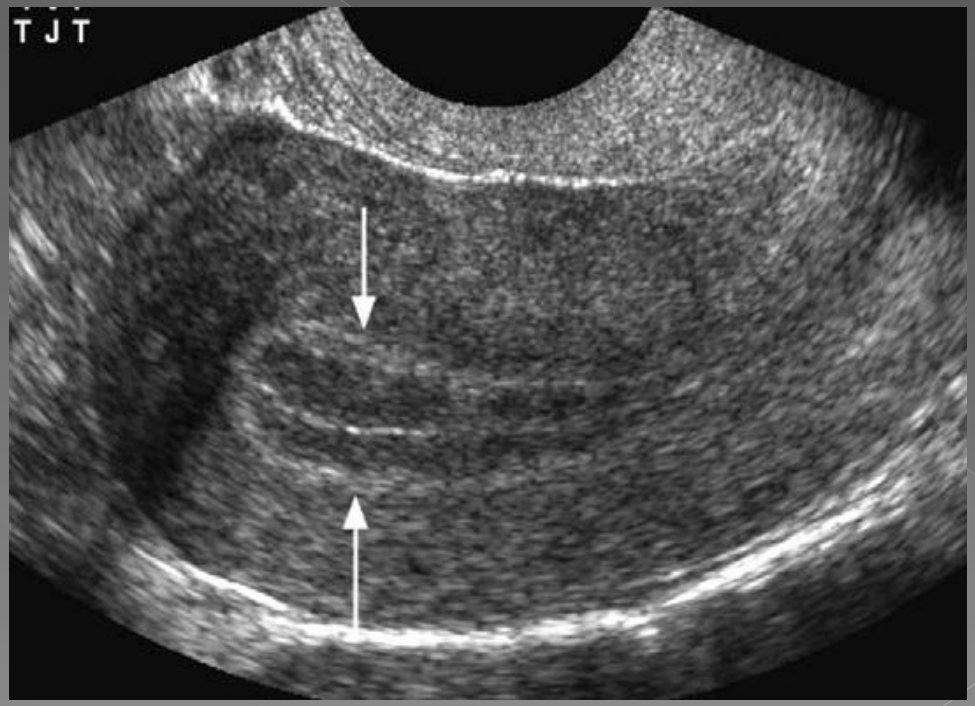

Endométrio

- Fase secretora (progesterona): espessamento do endométrio <u>até 15 mm</u>, uniforme e ecogénico

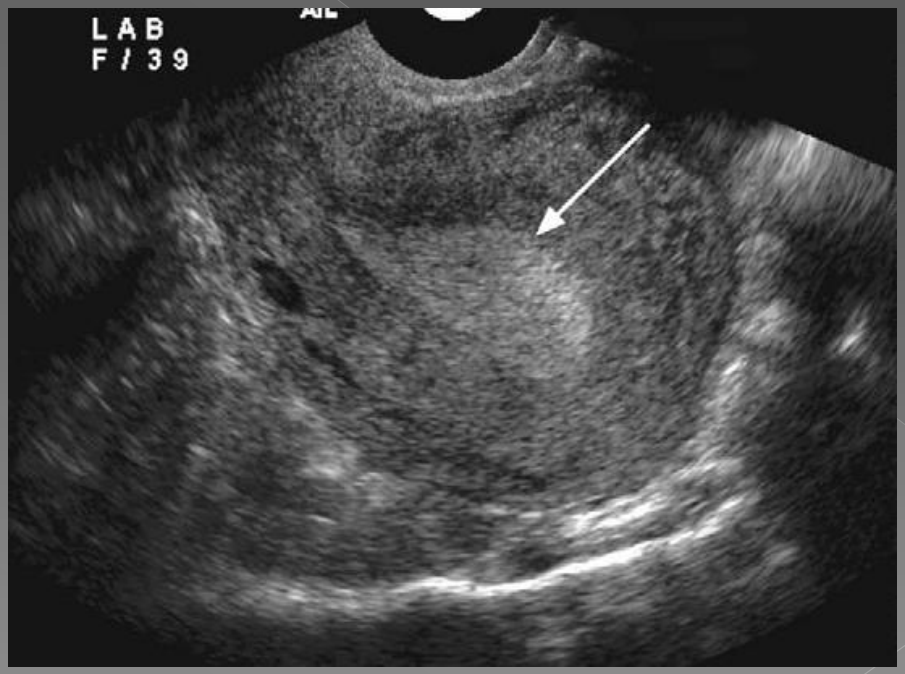

Endométrio – Pós menopausa

- < 5 mm de espessura
- Após a menopausa, o espessamento endometrial é um sinal bem estabelecido de malignidade.

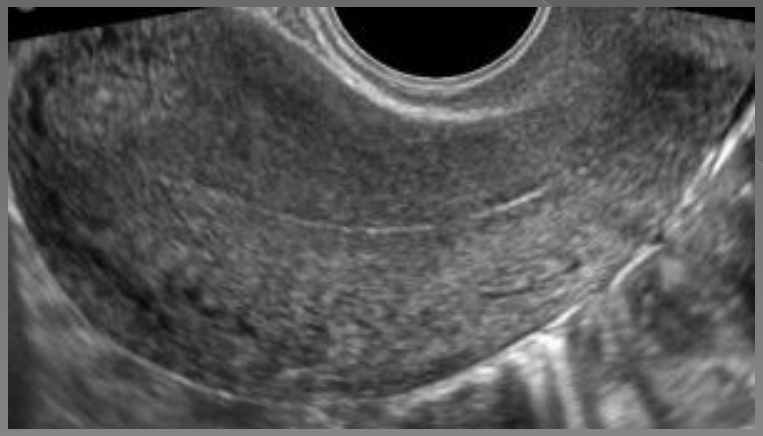

Endométrio

- Deve ser tida em conta o grupo etário da mulher, ciclos menstruais e o tipo de terapêutica hormonal realizada.

- No caso de suspeita de patologia endometrial, a **avaliação ecográfica do endométrio** deve ser realizada, na **fase proliferativa** do ciclo menstrual, altura em que este se encontra homogéneo, hipoecogénico e não muito espessado (até 8 mm de espessura).

Endométrio

- **Zona de transição:** camada hipoecogénica que corresponde à separação entre o endométrio e o miométrio.

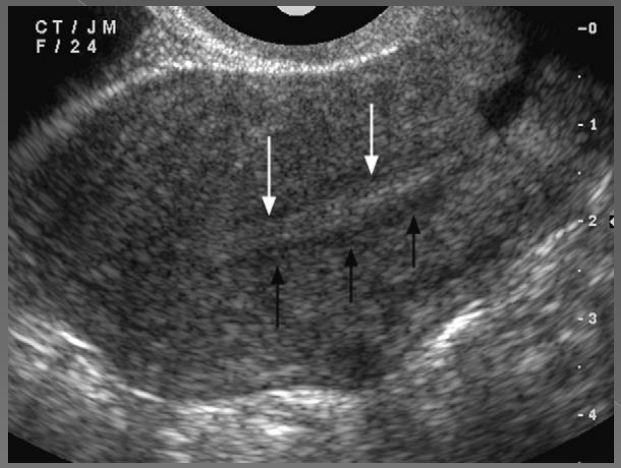

- Nem sempre é detectada mas é importante nos casos em que há <u>distorção</u> da zona de transição:
  - **Adenomiose**
  - **Fibromas difusos**
  - **Carcinomas do endométrio invasivos**

Endométrio

- Pode haver líquido no canal endometrial (fisiológico se residual)

↓

- Não deve ser incluído nas medições do endométrio.
- Deve-se <u>medir cada camada em separado e somar</u>.

- Pode ser devido a:
  - Estenose cervical benigna
  - Tumor obstrutivo

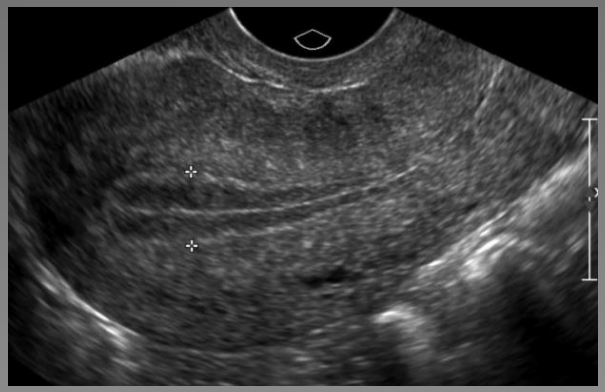

Hiperplasia do endométrio

- Proliferação do tecido glandular com ou sem atipia
- 25% das hiperplasias com atipia -> carcinoma

- Etiologia:
  - THS
  - Ciclos anovulatórios
  - Obesidade
  - Tumores produtores de estrogénios (tumores das células da granulosa, tecomas)

Hiperplasia do endométrio

Ecografia:

- Espessamento difuso e ecogénico do endométrio
- Espessamento focal ou assimétrico
- Pequenos quistos

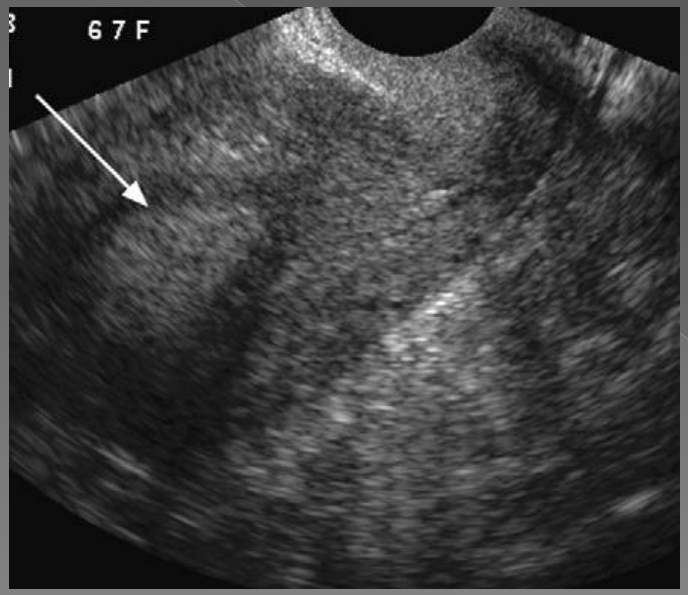

- Diagnóstico apenas por biópsia

Pólipos do endométrio

- Surgem no período peri e pós menopausa
- Raramente degeneram, apesar de 1% serem malignos
- Ecografia:
  - Sésseis ou pediculados
  - Nódulo ecogénico na cavidade endometrial
  - Espessamento endometrial focal ou difusa
  - Doppler pode detectar artéria nutritiva

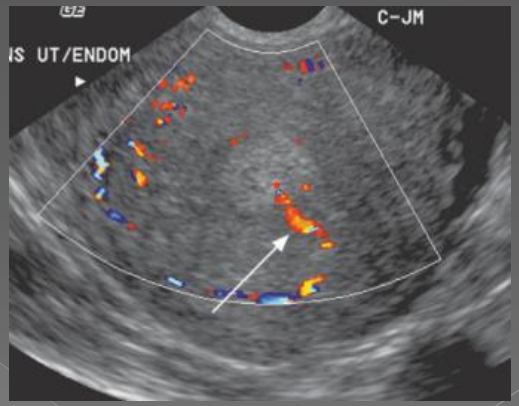

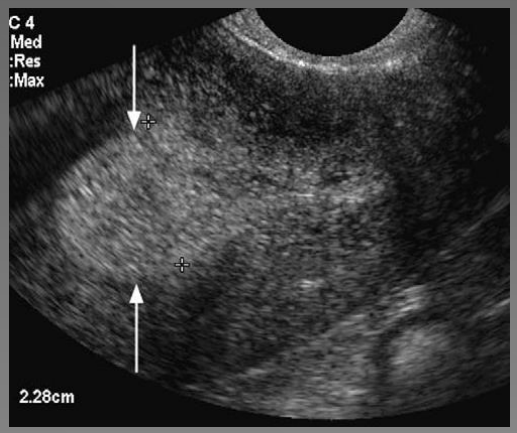

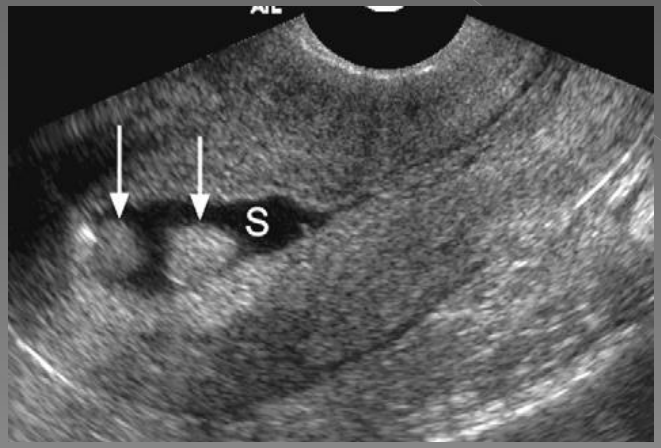

- Histerossonografia é a técnica ideal

Carcinoma do endométrio

- Maioria pós-menopausa
- Factores de risco: THS; Ciclos anovulatórios; Obesidade; Hiperplasia endometrial; Tamoxifeno
- Ecografia:
  - Espessamento endometrial (indistinguível de hiperplasia), ecoestrutura heterogénea, com margens irregulares e mal definidas.

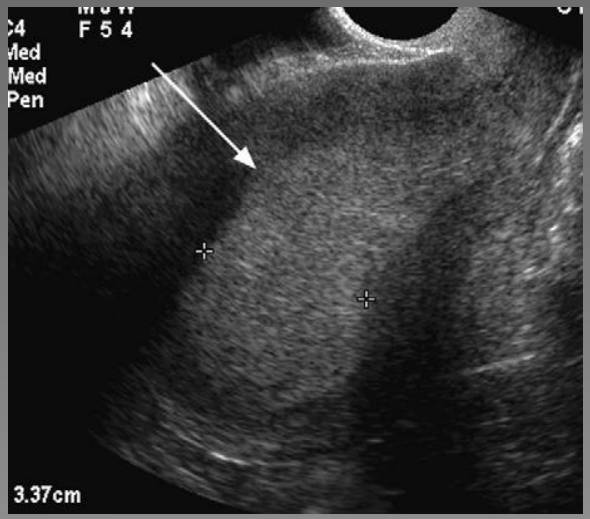

Tamoxifeno

- Tamoxifeno tem efeito directo no endométrio:
  - Causa espessamento do endométrio e alterações quísticas
  - Induz hiperplasia e aumenta o risco de Ca do endométrio.

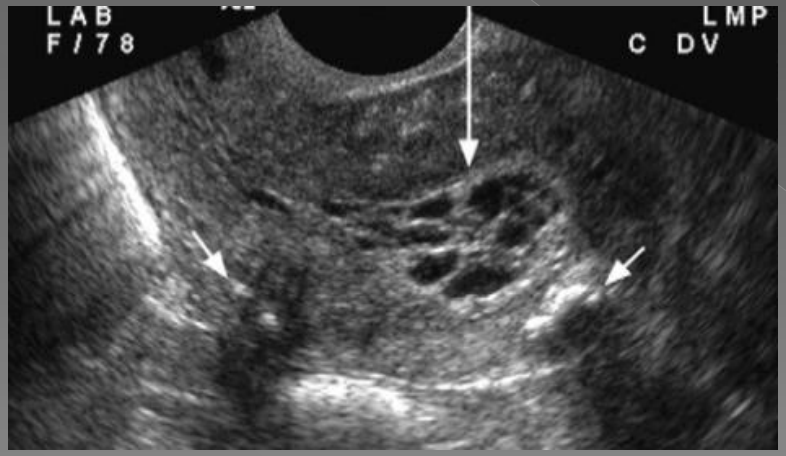

Hidro, Hemato e Piometrocolpos

- Etiologia
  - Hímen imperfurado
  - Septo vaginal
  - Atrésia vaginal
  - Corno uterino rudimentar
  - Estenose cervical (tumor, fibrose)

- Ecografia: Distensão da vagina ou da cavidade uterina com conteúdo líquido de ecogenicidade variável.

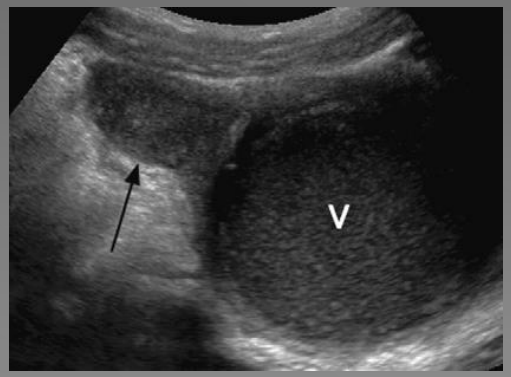

Hematocolpos

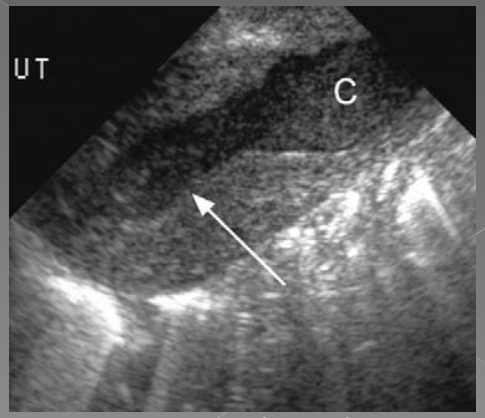

Hematometra

Dispositivos intra-uterinos

- Avaliar a sua localização principalmente quando o fio deixa de ser visualizado na vagina.
- Posição mediana no canal endometrial, equidistante das margens uterinas.
- Quando não é observado ou foi expulso involuntariamente ou pode ter ocorrido perfuração através do miométrio.

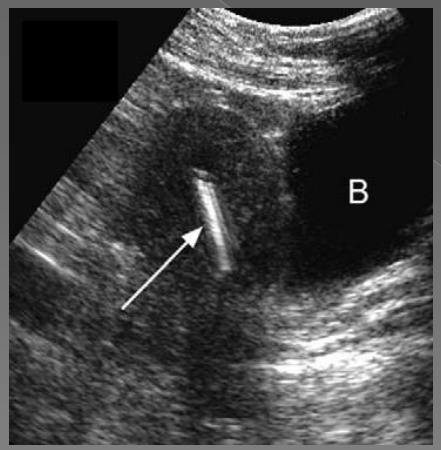

- Podem ser de **plástico** (duas linhas paralelas) ou **cobre** (linha única ecogénica com artefacto de reverberação).
- Podem ter a forma de “7” ou “T”

Dispositivos intra-uterinos

- A localização do dispositivo intra-uterino deve incluir a medição da distância em relação ao fundo da cavidade uterina

Miométrio

Miométrio:

- Maior componente do útero
- Discretamente hipoecogénico e homogéneo.

Leiomiomas

- Tumor benigno mais comum do miométrio
- 20% das mulheres > 30-40 anos
- Podem ser únicos/múltiplos; pequenos/volumosos; localização variada no miométrio.
- A clinica varia consoante a sua posição, o seu tamanho e o número.

- Podem aumentar:
  - Gravidez
  - THS
  - Tamoxifeno

Efeito estrogénico

- Crescem até à menopausa e depois involuem
- Raramente podem degenerar (sarcomas)

Leiomiomas - Classificação

- **Submucosos**:
  - fazem prolapso para a cavidade endometrial
  - são os + sintomáticos: Dor e hemorragia não relacionada com o ciclo menstrual.

- **Intramurais:**
  - + comuns

- **Subserosos:**
  - São exofíticos
  - Podem ser **pediculados**.

Se de grandes dimensões podem sofrer **torsão**, **necrose** e **dor**.

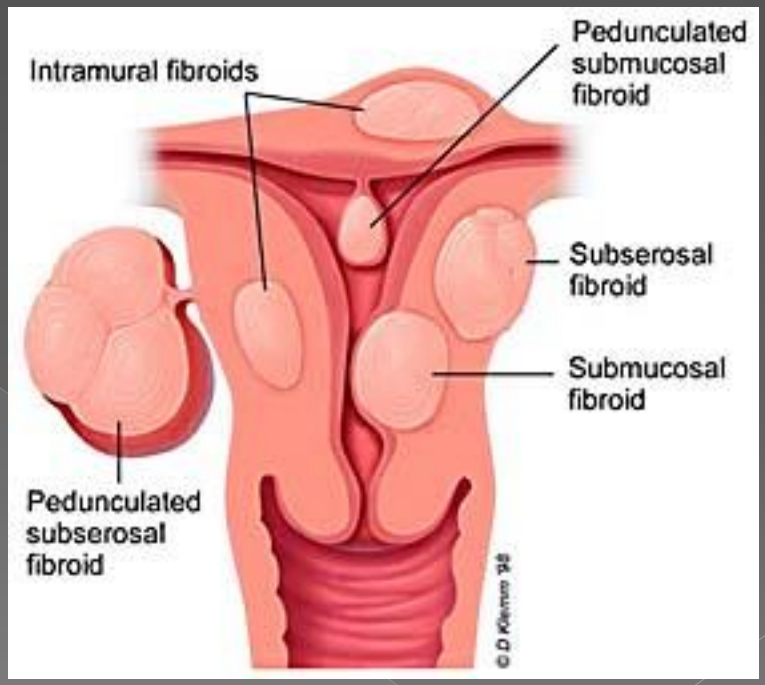

Leiomiomas

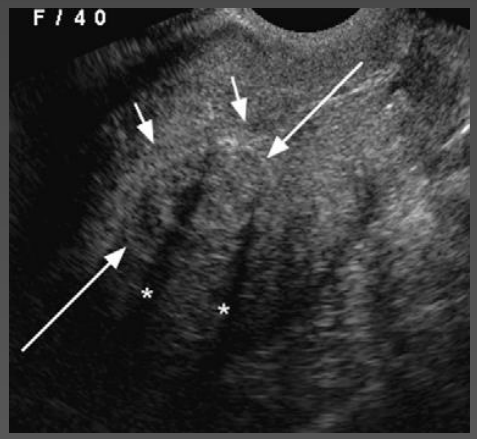

- Deve ser medido em, pelo menos, dois diâmetros, com descrição da sua localização.

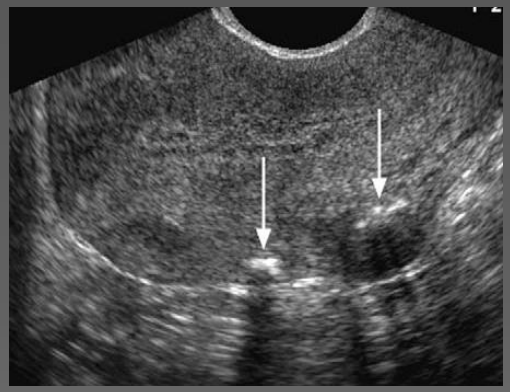

- Aspecto ecográfico típico:
  - Formação nodular, sólida, bem delimitada, hipoecogénica com algum grau de sombra acústica posterior.
- Podem ser heterogéneos e hiperecogénicos

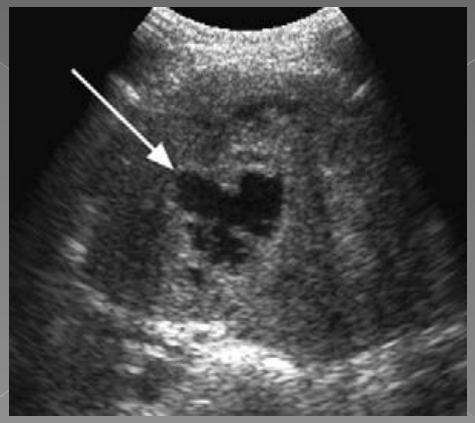

- Podem calcificar: áreas bem definidas com sombra acústica posterior
- Podem necrosar: áreas internas hipoecogénicas ou anecogénicas irregulares

Leiomiomas

Leiomioma subseroso

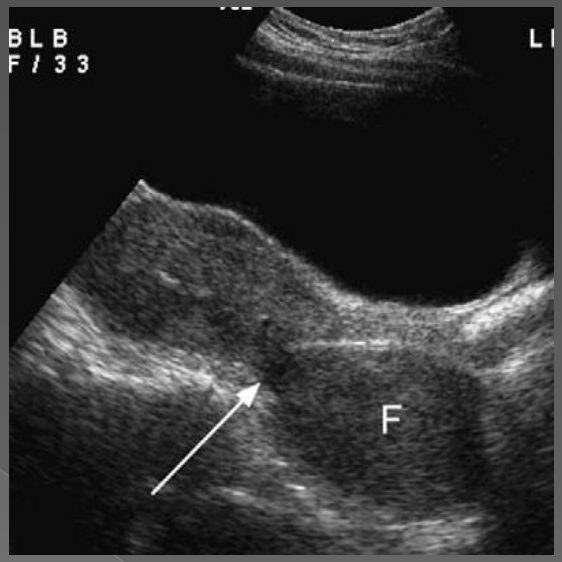

Leiomioma subseroso pediculado

Leiomiossarcoma

- 1% das neoplasias uterinas
- Pode originar-se a partir de um leiomioma pré-existente
- Ecograficamente: aspecto heterogéneo, crescimento rápido, ascite.

Adenomiose

- Forma uterina de endometriose

Extensão patológica de restos do endométrio no miométrio.

- Dismenorreia
- Menorragia

- Observa-se distorção da zona juncional e do próprio miométrio.

Adenomiose

- A zona de junção desaparece e é substituída por múltiplas pequenas áreas hipoecogénicas mal definidas(< 10 – 15 mm de diâmetro) que dão o aspecto heterogéneo ao miométrio.

- Presença de quistos milimétricos no miométrio (correspondem a glândulas dilatadas)

- Nódulos ecogénicos subendometriais

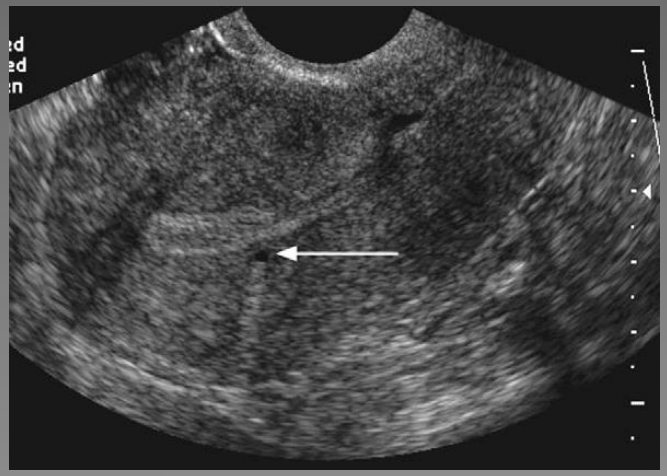

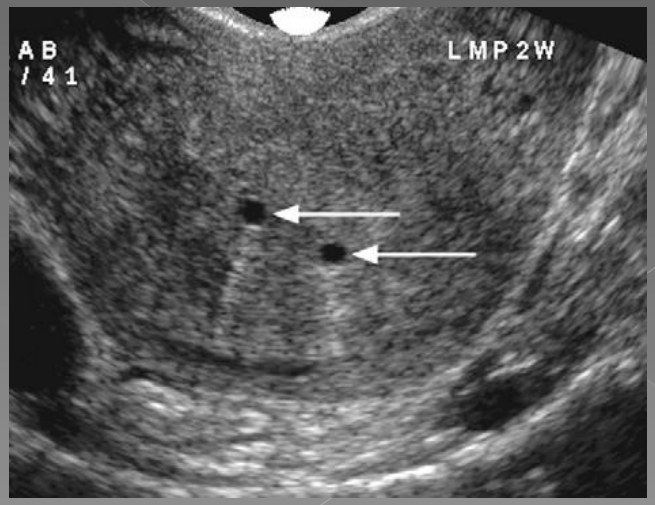

Serosa

Serosa

- Não perceptível.
- Podem encontrar-se espaços anecogénicos proeminentes

<u>veias subserosas</u>

(variante do normal, + multíparas)

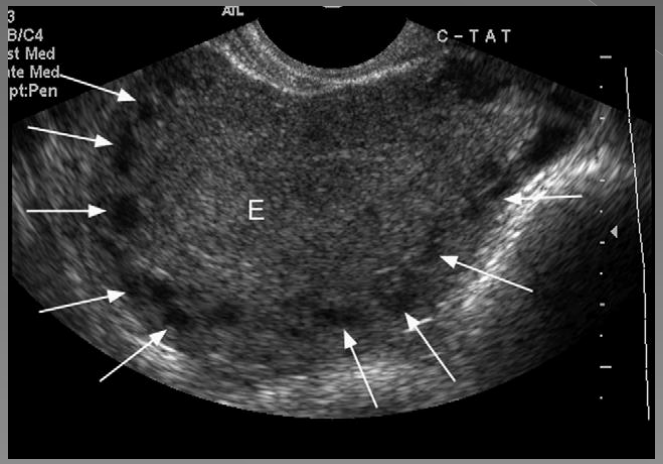

Anexos

Avaliação anexial

Visualizar incialmente os ovários

Ponto de referência na presença de patologia anexial.

Ovários

- Aspecto variado durante o ciclo menstrual (vários foliculos, foliculo dominante, corpo lúteo)
- Podem não ser identificados: pré-puberdade, pós menopausa, útero leiomiomatoso.
- Tamanho dos ovários deve ser medido em dois planos ortogonais e em 3 dimensões (L, AP, T)

- Folículos: múltiplos, paredes finas e regulares, arredondados ou ovalados, sem fluxo ao estudo Doppler.
- Folículo dominante: 2–2.5 cm
- Foliculos ou quistos simples <u>até 3 cm</u> devem ser considerados achados fisiológicos normais.

Levine et al. Asymptomatic Ovarian and Other Adnexal Cysts Imaged at US Radiology: Volume 256: Number 3—September 2010

Corpo Lúteo

- Após a ovulação ter ocorrido, o foliculo dominante torna-se corpo lúteo
  - Quisto com espessamento parietal difuso
  - < 3 cm
  - +- margens internas algo irregulares
  - +- ecos internos
  - vascularização à periferia em anel no estudo Doppler-cor

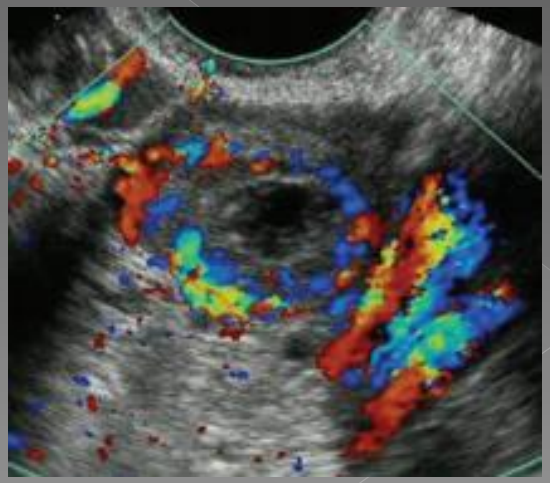

Menopausa

- Cessação da foliculogénese.
- Diminuição do tamanho dos ovários
- Ovários pequenos e homogéneos.
- Raros pequenos quistos simples
  - em até 20% das mulheres podem ser vistos quistos até 1 cm, sem importância clínica.

Quisto anexial simples

- Lesão mais comum;
- Resolução em 1-2 ciclos

Ecografia:

- Arredondados ou ovalados
- Uniloculares
- Anecogénicos
- Paredes finas e lisas
- Sem componente sólido nem septação
- Realce acústico posterior
- Sem fluxo interno ao estudo Doppler.

Quisto anexial simples

- Inclui:
  - **Quistos fisiológicos**
  - **Quistos para-ováricos ou para-tubáricos**
    - Comuns e raramente malignos.
    - 10-20% das massas anexiais
    - Persistem já que não têm relação com a foliculogénese, Remanescentes congénitos do ducto de Wolff.
    - Seguimento igual aos dos quistos do ovário.

Recomendações nos quistos simples em mulheres em idade fértil

Radiology: Volume 256: Number 3—September 2010

- **Quistos < 3cm:**
  - Achado fisiológico.
  - Não necessita de ser reportado;
  - Não necessita de follow-up.
- **Quistos > 3 - 5 cm:**
  - Devem ser referidos no relatório
  - Não necessitam de follow-up.
- **Quistos 5 – 7cm:**
  - Devem ser referidos no relatório
  - Follow-up anual com ecografia.
- **Quistos > 7 cm:**
  - Devem ser referidos no relatório
  - Podem ser dificeis de avaliar na sua extensão por ecografia – realizar RM ou cirurgia.

Recomendações nos quistos simples em mulheres em pós-menopausa

Radiology: Volume 256: Number 3—September 2010

- **Quistos < 1 cm:**
  - Sem importância clínica
  - Depende do radiologista referir ou não no relatório.
  - Não necessita de follow-up
- **Quistos > 1cm:**
  - Devem ser referidos no relatório
  - Follow-up anual. Aumentar o intervalo de seguimento se estável.
- **Quistos > 7 cm:**
  - Devem ser referidos no relatório
  - Podem ser dificeis de avaliar na sua extensão por ecografia – realizar RM ou cirurgia.

Resumo

- **Idade fértil:** Follow-up anual se quisto **> 5cm**
- **Pós-menopausa**: Follow-up anual se quisto **> 1cm**
- RM ou cirurgia se quisto **> 7 cm**, independentemente do status hormonal.

Ovário poliquístico

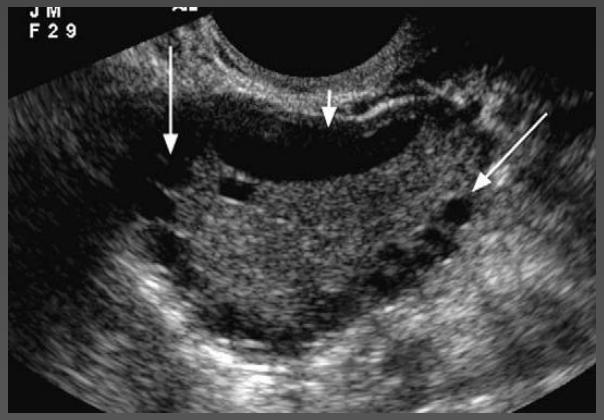

- Síndrome de anovolução crónica

Critérios de Roterdão (pelo menos dois critérios para o diagnóstico):

- Oligo-anovulação
- Hiperandrogenismo (clínico ou bioquímico)
- Ovários poliquísticos:
  - **pelo menos um ovário com volume > 10 cc**
  - **>12 folículos medindo de 2 a 9 mm de diâmetro**

Quisto Hemorrágico

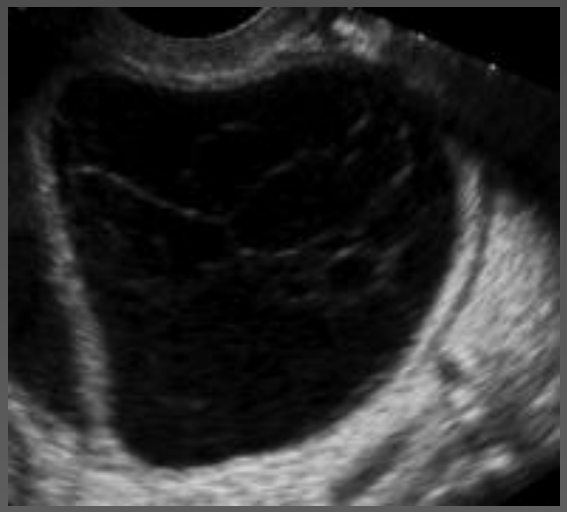

Devido a hemorragia no corpo lúteo ou outro quisto funcional.

Caracteristicas ecográficas típicas que permitem o diagnóstico:

- Quisto complexo
- Padrão reticular dos ecos internos devido a pontes de fibrina.
- Áreas hiperecogénicas parietais com margens côncavas (retracção do coágulo)
- A espessura parietal é variável
- Sem fluxo interno

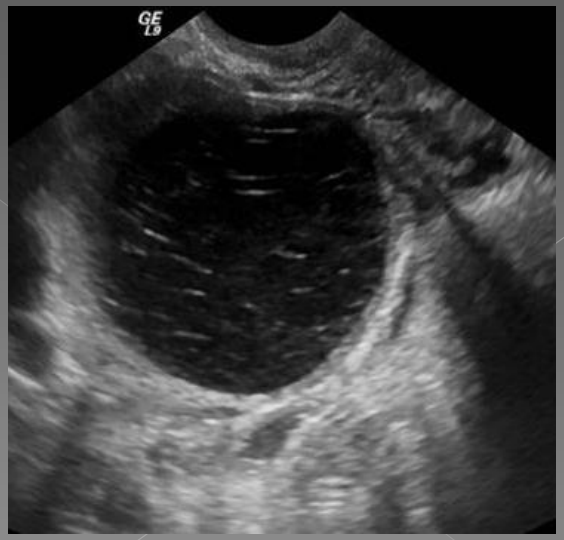

Quisto Hemorrágico

- Tipicamente resolvem em 8 semanas.

Mulheres em idade fértil:

- **Quistos < 3cm:**
  - Depende do radiologista referir ou não no relatório.
  - Não necessita de follow-up.
- **Quistos > 3 - 5 cm:**
  - Devem ser referidos no relatório
  - Não necessitam de follow-up.
- **Quistos >5 cm:**
  - Devem ser referidos no relatório.
  - Follow-up após 6-12 semanas na fase folicular (dia 3-10 do ciclo)

Quisto Hemorrágico

- No período inicial da menopausa, ainda pode ocorrer ovulação e por isso podem surgir também quistos hemorrágicos.
- Devem ser sempre referidos
- Follow-up 6 – 12 semanas

Se surgirem numa fase mais tardia da menopausa, é pouco provável que corresponda a quisto hemorrágico - > Ponderar cirurgia.

Endometrioma

- Lesão quística complexa
- Homogéneo com ecos internos em "vidro despolido"
- Sem componente sólido
- Sem fluxo interno

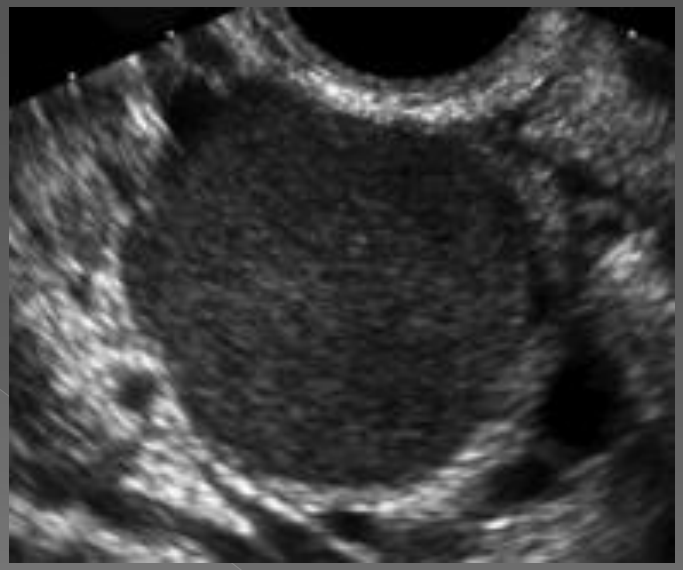

Endometrioma

- Risco de malignização de 1% (transformação endometrióide ou carcinoma de células claras)
  - > 45 anos
  - > endometriomas volumosos
  - Latência de 4.5 anos
  - Crescimento rápido e aparecimento de componente sólido deve levantar a suspeita.

Endometrioma

- Follow-up inicial após 6-12 semanas para garantir que não se confundiu com um quisto hemorrágico.

- Depois follow-up anual por ecografia (avaliar estabilidade dimensional e arquitectura interna) ou remoção cirúrgica.

Quisto dermóide (Teratoma cístico maduro)

Caracteristicas ecográficas:

- Componente hiperecogénico focal

ou difuso

- Linhas e pontos hipercogénicos
- Área de sombra acústica posterior
- Sem fluxo interno ao Doppler-cor
- Sinal da ponta do iceberg

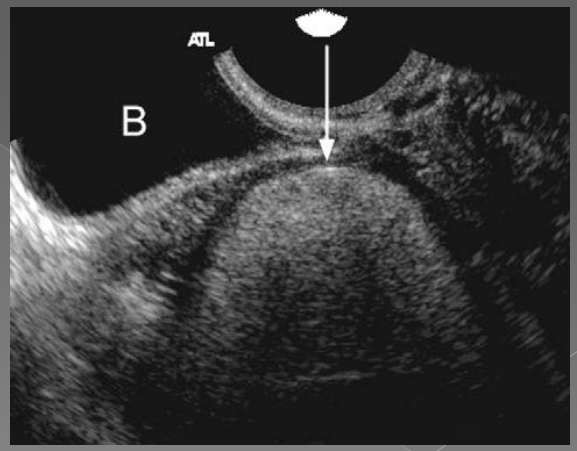

- Follow-up ecográfico a 6-12 meses, independentemente da idade, se não tiver sido removido.

Quisto dermóide (Teratoma cístico maduro)

- Transformação maligna:
  - 0.17%–2% -> carcinoma de células escamosas
  - > 50 anos
  - > volumosos
  - Latência 15-20 anos
  - Suspeita quando:
    - há áreas sólidas com fluxo ao estudo Doppler-cor
    - invasão dos orgãos adjacentes.
    - Fluxo central

- Teratomas benignos podem ter fluxo periférico.

Quistos muito suspeitos

- Septos espessados (> 3 mm)
- Elementos sólidos com fluxo Doppler
- Áreas focais de espessamento parietal (3 mm)
- Quisto com um nódulo que tenha fluxo interno.

Probabilidade de ser maligno!

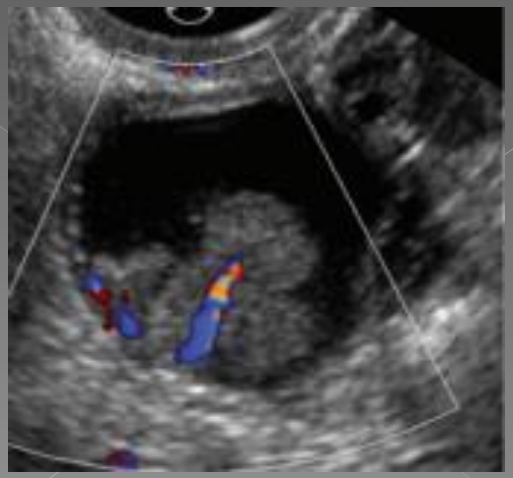

Estas lesões não necessitam de follow-up imagiológico e deverão ser submetidas a **cirurgia**.

Hidrossalpinge

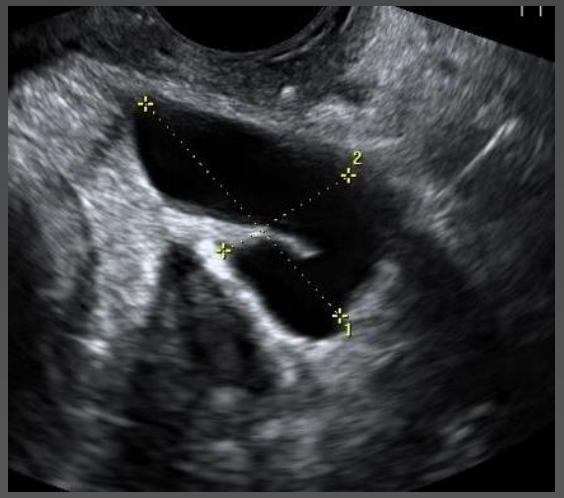

http://radiopaedia.org/

- Trompa normal – habitualmente não visível

Caracteristicas ecográficas:

- Imagem tubular alongada anecogénica
- Septação incompleta por protusão de uma das paredes da estrutura tubular
- Indentações nas paredes opostas – sinal da cintura ("waist sign");
- Piossalpinge – ecos internos ou níveis (pús)

- Não é necessário outro método de imagem para estabelecer o diagnóstico.

- A frequência do follow-up é variável e depende da idade e dos sintomas da doente.

Doença inflamatória pélvica

- Etiologia
  - Cervicite ascendente
  - Extensão directa de abcesso apendicular, diverticular ou pós-cirúrgico
  - Complicação puerperal ou pós-aborto

- Achados ecográficos:
  - **Endometrite**: Espessamento endometrial, líquido endometrial
  - **Pús no fundo de saco**: derrame com focos ecogénicos
  - **Piosalpinge**: trompas preenchidas por líquido, com ecos internos.
  - **Abcesso tubo-ovárico**: massa complexa multiloculada com septações, margens irregulares e ecogenicidade interna.

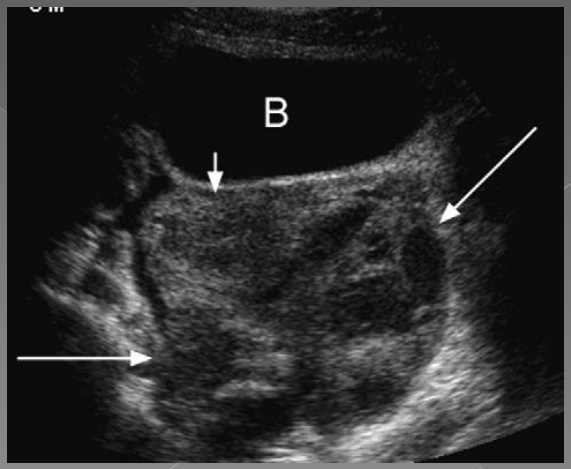

Gravidez ectópica

- Clínica
  - Dor, hemorragia, B-HCG elevado
- Ecografia
  - Útero:
    - normal;
    - Espessamento decidual sem saco gestacional;
    - líquido na cavidade endometrial
- Estruturas extra-uterinas:
  - Derrame no fundo de saco de Douglas;
  - Massa anexial complexa;
  - Anel ecogénico tubar;
  - Embrião vivo fora do útero

Gravidez ectópica

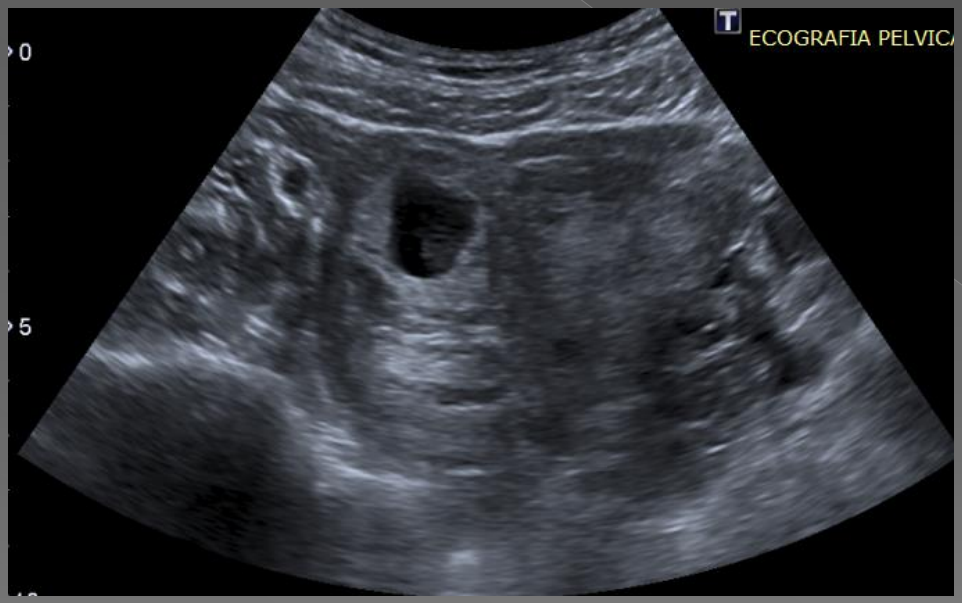

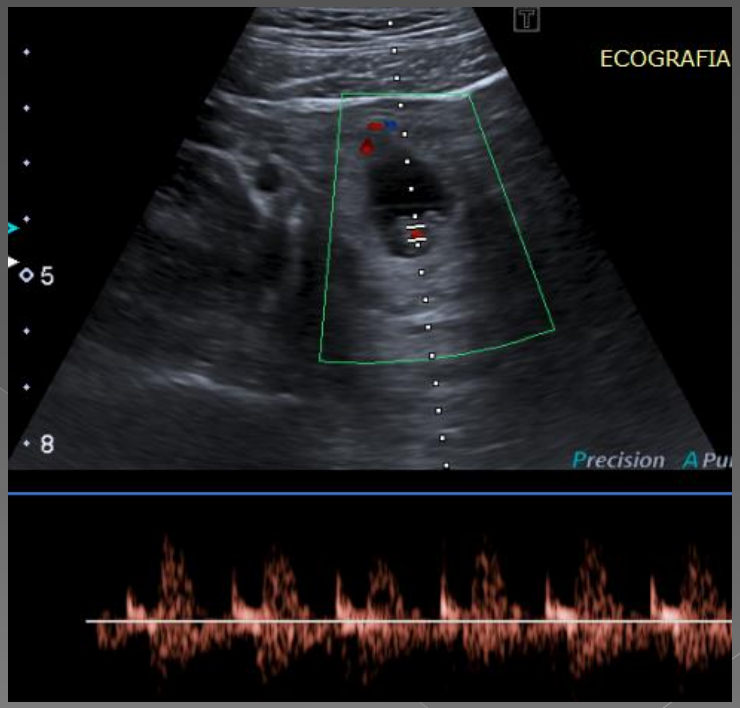

Bibliografia

- American Institute of Ultrasound in Medicine. AIUM practice guideline for the performance of ultrasound of the female pelvis . J Ultrasound Med 2014; 33:1122–1130. doi:10.7863/ultra.33.6.1122
- Management of Asymptomatic Ovarian and Other Adnexal Cysts Imaged at US: Society of Radiologists in Ultrasound Consensus Conference Statement. Radiology: Volume 256: Number 3—September 2010
- Cicchiello LA, Hamper UM, Scoutt LM. Ultrasound evaluation of gynecologic causes of pelvic pain. Obstet Gynecol Clin North Am. 2011 Mar;38(1):85-114, viii.
- http://www.spginecologia.pt/uploads/livro_miomas_uterinos.pdf Consenso sobre miomas uterinos 2013. SPGinecologia
- Potter AW, Chandrasekhar CA. US and CT evaluation of acute pelvic pain of gynecologic origin in nonpregnant premenopausal patients. Radiographics. 2008 Oct;28(6):1645-59.
- Barbara S. Hertzberg and William D. Middleton. Ultrasound: The Requisites, 3rd Edition
- Soto, Jorge A; Lucey, Brian C; Emergency Radiology – The Requisites, 1st edition; Elsevier